

DOI 10.29254/2077-4214-2019-2-2-151-214-219

УДК 612.014.2:616-001.45:611.26

<sup>1</sup>Хоменко І. П., <sup>2</sup>Якимова Т. П., <sup>2</sup>Шипілов С. А., <sup>3</sup>Михайлусов Р. М., <sup>2</sup>Негодуйко В. В.

### ПАТОМОРФОЗ ВОГНЕПАЛЬНИХ РАН ДІАФРАГМИ

<sup>1</sup>Українська військово-медична академія, Міністерство оборони України (м. Київ)

<sup>2</sup>Військово-медичний клінічний центр Північного регіону

Міністерства оборони України (м. Харків)

<sup>3</sup>Харківська медична академія післядипломної освіти (м. Харків)

drshypilov@ukr.net

**Зв'язок публікації з плановими науково-дослідними роботами.** Робота є фрагментом НДР кафедри військової хірургії Української військово-медичної академії за темою «Розробка системи оцінки тяжкості бойової хірургічної травми» (номер державної реєстрації 0116U007313), шифр «Політравма-V»).

**Вступ.** Частота виникнення ушкоджень діафрагми в мирний час складає приблизно 0,5% від усіх зареєстрованих випадків травмування [1,2]. У країнах з низьким рівнем травматизму та фізичного міжособистісного та колективного насильства проникаючі діафрагмальні травми є особливо рідкісними, зокрема, поранення, що отримані з застосуванням вогнепальної зброї [3,4]. За аналізом літературних даних під час локальних війн та збройних конфліктів постраждали з вогнепальними пораненнями діафрагми (ВПД) складають 25-35% випадків по відношенню до всіх поранень в груди та живіт [5,6].

В зв'язку з бойовими діями на території Донецької та Луганської областей окремої уваги заслуговують вогнепальні поранення діафрагми, які отриманні внаслідок стрілецької зброї, артилерійських снарядів, гранатометів, а також при застосуванні реактивних систем залпового вогню зі снарядами з високою кінетичною енергією.

Рівень летальності постраждалих складає від 1% до 28% та залежить від важкості поєднаних пошкоджень і часу затримки діагностування поранень [7].

Відомо, що на рановий процес впливає повноцінність видалення девіталізованих тканин з метою попередження етапних некрозів, гнійно-некротичних змін, запально-інфільтративних ускладнень, що значно збільшують тривалість загоєння ран [8,9,10,11,12].

Необхідність видалення нежиттєздатних та збереження здорових тканин при хірургічній обробці рани набуває особливого значення при вогнепальних пораненнях діафрагми. Це дозволяє накласти шов з загоєнням рани первинним натягом, знизити ризик неспроможності швів та формування діафрагмальної грижі. Одночасне максимальне збереження здорових тканин попереджає обмеженню рухів цього органу та виникненню кардіореспіраторних розладів.

Мікроскопічне дослідження м'яких тканин діафрагми, що видалені під час хірургічної обробки рани, дозволить виявити особливості патоморфозу віддалених тканин та буде сприяти уточненню патогенезу змін, що відбуваються і подальшої розробки більш ефективних способів лікування вогнепальних ран діафрагми.

**Мета дослідження:** вивчити особливості патоморфозу ран діафрагми внаслідок застосування сучасної вогнепальної зброї для подальшого впровадження нових способів хірургічного лікування на етапі надання спеціалізованої хірургічної допомоги.

**Об'єкт і методи дослідження.** Для вивчення патоморфологічних змін м'яких тканин, що виникають після вогнепальних поранень діафрагми, були виконані гістологічні дослідження біоматеріалу, видаленого з ран у 37 поранених під час проведення первинної та повторної хірургічної обробки ран на 1, 2, 3 добу після вогнепальних поранень. Всі поранені проходили спеціалізоване лікування у хірургічній клініці Військово-медичного клінічного центру Північного регіону (ВМКЦ ПНР) Міністерства оборони України.

В дослідженні вивчалися рана поверхня, краї рани, рановий канал. Оцінювали стан м'язової, фіброзної та сполучної тканин на клітинному і тканинному рівнях. Відзначали наявність альтеративних змін і ступінь їх вираженості – дистрофії, апоптозу, некрозу, набрякості тканин, збереження клітинних контактів.

Гістологічне дослідження проводили в мікропрепаратах, виготовлених після парафінової проводки методом, прийнятим в гістологічних лабораторіях [13,14]. Для оглядового вивчення мікропрепаратів після парафінової проводки виготовляли зрізи товщиною 5-7 мкм, які фарбували гематоксиліном і еозинном. Для характеристики функціонального стану, ступеня зрілості і пошкодження сполучної тканини, її волокон і клітинних елементів, зрізи фарбували за методом Ван-Гізон. Оцінювали стан м'яких тканин діафрагми в світловому мікроскопі «Carl Zeiss Epa» (Germany), при дозвольному збільшенні мікроскопа в 56 і в 400 разів.

**Результати досліджень та їх обговорення.** В рані у першу добу після поранення визначалась зріла сполучна тканина, що пофарбована за методикою Ван-Гізон в яскраво-червоний колір як зрілий колаген першого типу. Разом з тим є дрібні вогнища пухкої, пошкодженої сполучної тканини з дистрофічними змінами, що в зв'язку з наявністю в ній колагену третього типу пофарбовані за методом Ван-Гізон в помаранчевий відтінок. В тканинах навколо рани визначаються геморагії з розширеними повнокровними судинами.

В множинних тканинних фрагментах виявлені округлі порожнечі, оточені запальним інфільтратом-місця залягання дрібних фрагментів осколків (рис. 1, 2).

Міоцити в рані знаходяться в стані коагуляційно-го некрозу, гомогенізовані, позбавлені поперечної і

поздовжньої смугастості і ядер. Визначаються як цілі конгломерати лізованих тканин з наявністю міоцитів, так і великі тканинні фрагменти сполучної тканини і рабдоміоцитів в стані коагуляційного некрозу з вогнищами хронічного запалення з помірною кількістю нейтрофілів, макрофагів і невеликою кількістю лімфоцитів, які несуть утилізуючі функції. В тканинах присутні безструктурні вогнища кіптяви і пилу чорного кольору (рис. 3). Ці зміни свідчать про хронізацію запального процесу навколо ранового забруднення. Але місцями рабдоміоцити в стані коагуляційного некрозу знаходяться в оточенні тільки нейтрофільних гранулоцитів, що свідчить про більш пізні запальні реакції в некротичних тканинах.

Різні за інтенсивністю пошкодження сполучної та м'язової тканини, варіабельні за клітинним складом запальні інфільтрати і геморагії свідчать про різний термінаційний період пошкодження м'яких тканин, затримку і порушення репарації та регенерації всіх видів тканин. Судини в вогнищах некрозів слабо візуалізуються в зв'язку з розповсюдженими геморагіями. По краю некротично-змінених тканин реєструються розширені дрібні венули, артеріоли та капіляри, що частково позбавлені ендотелію. Особливістю пошкодження на першу добу після поранення є повна відсутність ознак репарації і регенерації, ознаки хронізації запального процесу в окремих вогнищах пошкодження та розповсюджені геморагії в зв'язку з пошкодженням мікроциркуляторного русла.

Гістологічно на другу добу після поранення демонструються дрібні м'язові фрагменти з вузькими прошарками сполучної тканини, що розкидані на значні відстані (рис. 4). Рабдоміоцити великими групами спаяні в тісні конгломерати та частково роз'єднані і розволоненні на тонкі фрагменти. Більшість рабдоміоцитів покриті темно-коричневою кіптявою, а їх структура не візуалізується. Частина м'язових волокон в стані некробіозу і некрозу з руптурою по краям. Внутрішня структура міоцитів змінена з відсутністю поперечної та поздовжньої смугастості та ядер. виявляються повністю пошкоджені міоцити, що мають вигляд спорожнілих футлярів у вигляді тіней.

Разом з тим, вогнищево, особливо в ендомізії, йде активна проліферація сполучнотканинних елементів. Фібробласти, як футляри, огортають змінені м'язові волокна (рис. 5). Тобто, при збереженні функціональних спроможностей ендомізії фіброзна тканина швидко заміщує загиблі фрагменти як м'язової, так і існуючої сполучної тканини між рабдоміоцитами. Строката картина альтерації м'яких тканин вогнищево доповнюється внутрішньом'язовими та внутрішньофутлярними геморагіями з вогнищами лейкоцитарної інфільтрації, переважно нейтрофільними гранулоцитами з домішкою макрофагів, що можливо трактувати як активацію утилізації пошкоджених фрагментів тканин. Одночасно з'являються ознаки хронізації запальних процесів в некротично-змінених тканинах у вигляді змішаної клітинної інфільтрації нейтрофільними гранулоцитами, лімфоцитами, плазмоцитами, макрофагами та гістіоцитами.

При фарбуванні методом Ван-Гізон міоцити мають помаранчево-червоний відтінок з порозністю їх структури. В таких випадках домінують ознаки альтерації тканин зі слабкими ознаками утилізації зруйнувань, появляються ознаки хронізації запальних процесів. В

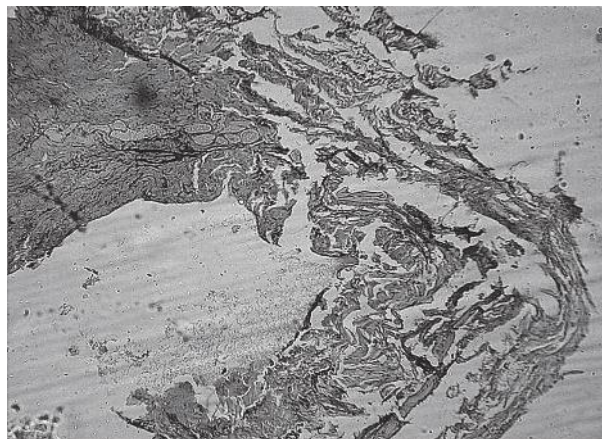


Рис. 1. Вогнепальне кульове абдоміоторакальне поранення на першу добу. Повний коагуляційний некроз і деструкція м'яких тканин навколо осколкового ложа зі спресованими до поранення м'якими тканинами з частками кіптяви та пилу чорно-сірого кольору. Забарвлення – гематоксилін-еозин (х60).

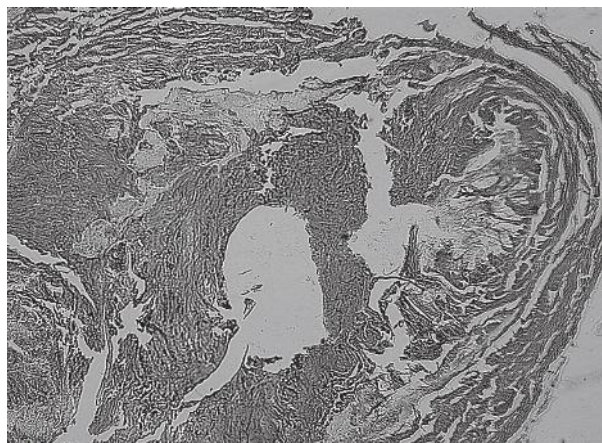


Рис. 2. Перша доба після поранення. Значне пошкодження м'яких тканин діафрагми з великим «спорожнілим осколковим ложем» з чітко окресленими краями і коагуляційним некрозом тканин без будь-якої клітинної реакції на пошкодження. Забарвлення Ван-Гізон, (х60).

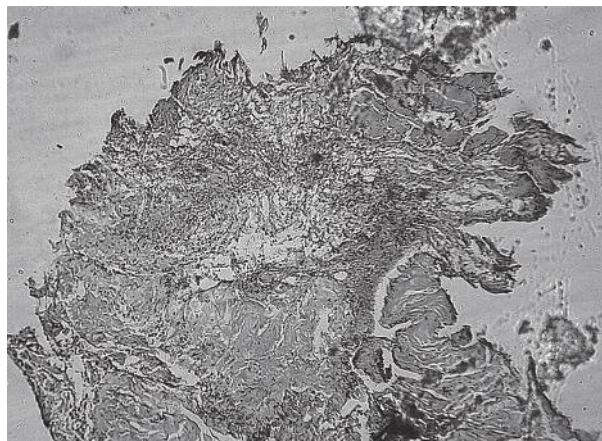


Рис. 3. Виразений масивний коагуляційний некроз м'яких тканин-фіброзної, м'язової та жирової. Всі тканини перетворилися в гомогенізований конгломерат за типом вулканічної магми з вогнищами сіро-чорного кольору від кіптяви і пилу. Забарвлення гематоксилін-еозин (х56).

ендомізії при збереженні його функціональних якостей та капілярних судин вже формуються вогнища майбутньої фібротизації (рис. 4-6). Ці морфологічні зміни м'яких тканин характерні пораненням з низькою кінетичною енергією вогнепального снаряда.



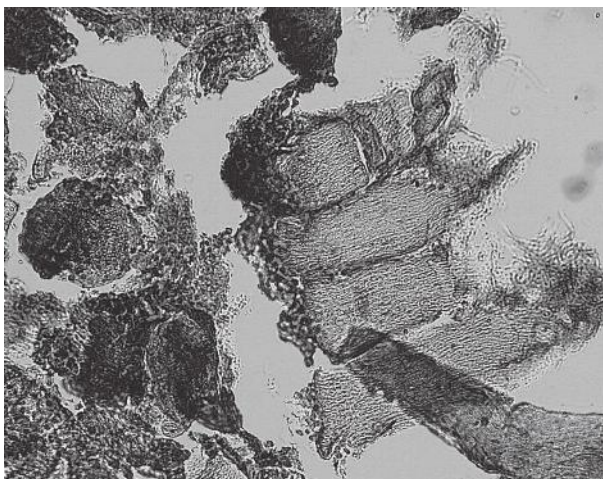


Рис. 4. Вогнепальне торакоабдомінальне поранення. Друга доба після поранення. Рабдоміоцити в стані некробіозу і некрозу з розривами по краях з відсутністю ядер і поперечної смугастості, зі «скелетованою» поздовжньою смугастістю. У частині окремих клітин в ендомізії виражена проліферація фіброblastів в між'язових перегородках. Забарвлення Ван-Гізон, (x400).




Рис. 5. Вогнепальне торакоабдомінальне поранення. Друга доба після поранення. Дистанціювання рабдоміоцитів внаслідок набряку в рані, руптура безлічі міоцитів, їх витончення, лізис і некроз. Проліферація фіброblastів в між'язових перегородках. Забарвлення Ван-Гізон, (x400).

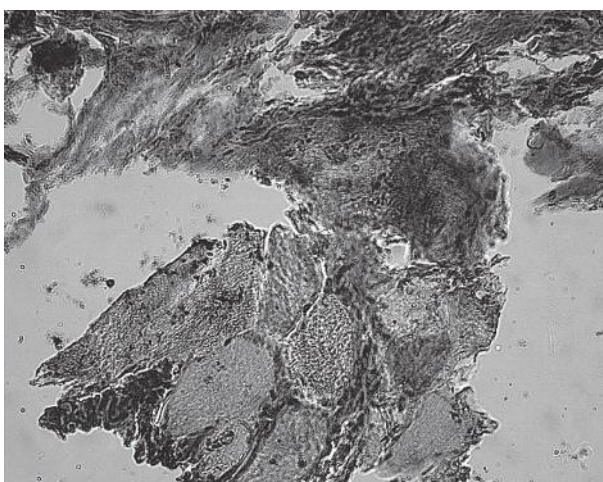


Рис. 6. Вогнепальне торакоабдомінальне поранення. Друга доба після поранення. Некротичні і некробіотичні зміни в м'язовій та фіброзній тканинах з вираженою проліферацією фіброblastів в між'язових перегородках. Забарвлення Ван-Гізон, (x400).

При вогнепальному наскрізному торакоабдомінальному пораненні снарядом з високою кінетичною енергією виявлено надзвичайне дроблення м'яких тканин, які були щільно спресовані з дрібних фрагментів (рис. 7), а міоцити стали напівпрозорими, так як містять спорожнілі оболонки кліток (рис. 8).

Надзвичайно роздроблені м'язові волокна розрізані, кожен фрагмент міоцитів розташований окремо. Ані поздовжньої, ані поперечної смугастості в міоцитах не виявлено. Ядра в міоцитах у вигляді тіней, коагульовані, а частіше зовсім відсутні.

При важкому вогнепальному пораненні діафрагми на другу добу ніяких ознак репарації і регенерації не виявлено. Виявлені окремі міоцити, їх нагромадження та зліпки зі спаяних різної величини та форми рабдоміоцитів. Зустрічаються витончені, лізовані та дрібні елементи м'яких тканин реєструються запальні інфільтрати з нейтрофільних гранулоцитів з домішкою лімфоїдних клітин і плазмочитів, в окремих місцях з незначною кількістю макрофагів.

В деяких місцях виявлені дрібні вогнища основної речовини сполучної тканини синьо-рожевого кольору, що містять кислі глікозамінглікани (ГАГ).

В окремих міоцитах вміст відсутній, вони виглядають як напівпрозорі «порожні» футляри (рис. 8).

Дрібно фрагментовані м'язові волокна всі розрізані, немає моноліту (рис. 7). Кожен фрагмент міоцитів розташований окремо. Відсутній поздовжня та поперечна смугастість в міоцитах. Ядра деяких міоцитів у вигляді тіней, коагульовані. Лише деякі міоцити по периферії мають фіброblastи, які дають начало міжм'язовій сполучній тканині, що заміщує загиблі м'язові волокна. Є нагромадження і зліпки зі спаяних між собою різної величини та форми загиблих стоншених рабдоміоцитів. Це повністю лізовані дрібні міоцити. На їх місці запальний інфільтрат і основна рідина сполучної тканини в вигляді гомогенних полів кислих глікозаміногліканів (ГАГ), вільних від волокон і клітин фіброзної тканини. При забарвленні за Ван-Гізон міоцити, що втратили свою біохімічну структуру-жовті (рис. 9). Сполучнотканинні волокна розірвані, різноспрямовані, вкорочені, дистанційовані в зв'язку з набряком. Зрілі сполучнотканинні волокна, що існували до поранення, в забарвленні за Ван-Гізон яскраво-червоні.

Це фарбування в даному випадку демонструє не тільки їх зрілість, а й докази пошкодження, так як пошкоджені тканини значно абсорбують фарбу (рис. 10). Особливістю високоенергетичного вогнепального поранення є безпрецедентне дроблення м'яких тканин, відсутність навіть мінімальних ознак репарації та регенерації на другу добу після поранення.

При високоенергетичному множинному вогнепальному пораненні в м'яких тканинах є чисельні порожнини різного діаметру неправильної форми, зі стоншеними, нечіткими межами, фіброзна та м'язова тканина в стані глибокого некробіозу і некрозу.

При мікроскопічному дослідженні на третю добу після поранення фрагменти тканин з об'ємними полями зрілої сполучної тканини, що попередньо існувала, при забарвленні по Ван-Гізон має яскраво-червоний колір. Колагенові фібрили покручені, односпрямовані,



без наявних сполучнотканинних клітинних елементів (рис. 11).

Довжина таких волокон вкорочена і волокна утворюють мережу різноспрямованих пучків, що можна трактувати як зміщення тканинних фрагментів, що передували пораненню, які формують покручені ходи під дією осколків. Яскраво-червоні зрілі сполучнотканинні волокна з характерним для них колагеном першого типу обрамляють великі поля пошкодженої незрілої сполучної тканини, що пофарбовані в оранжево-червоний колір, з незрілими колагеновими волокнами з характерним для них колагеном третього типу. Це пошкоджена сполучна тканина місцями інфільтрована нейтрофільними гранулоцитами, які локалізуються в просвіті капілярів і дрібних судин та періваскулярно. Окрім нейтрофілів в запальному клітинному інфільтраті виявлені лімфоцити і плазматичні клітини, а місцями вогнища помірної лімфоїдної інфільтрації. Це свідчить про хронізацію запалення і як наслідок процесів репарації і регенерації (рис. 12). У тканинах багато судин артеріального типу середніх і дрібних розмірів. В просвіті цих судин і періваскулярно багато нейтрофілів, що є ознакою васкуліту, а зокрема артеріїту і періартеріїту. Ендотелій артеріальних судин місцями відсутній, подекуди регенерує у вигляді ендотеліальних подушок.

Поряд з ремоделюванням м'язих тканин в ділянці вогнепальної рани пошкоджену сполучну тканину оточують порожнечі і множинні округлі порожні щілини, що набагато менші за основних. У тканинному ложі навколо осколку рабдоміоцити вкорочені, малої довжини, часто округлої форми. Це залишки атрофованих, оплавлених міоцитів, які втратили повздовжню і поперечну смугастість і ядра. Іноді в загиблих міоцитах збережені тільки оболонки. Ознак регенерації не виявлено. Навколо стороннього тіла утворилася двохарова зона з внутрішньої молоді сполучної тканини, що зріє і ущільнюється раніше зрілої. Незважаючи на те, що це зріла сполучна тканина, вона збагачена артеріальними судинами. Швидше за все це можна пояснити ушкодженнями прилеглих до зони поранення фіброзних і м'язових волокон, на ультраструктурному молекулярному і клітинному рівнях, що в ранні строки після поранення ще не рееструються. Активізація ангіогенезу в зрілій м'язово-фіброзній тканині навколо вогнепального осколку є ознакою її пошкодження на субклітинному і клітинному рівнях.

Отже, на 3 добу після поранення дистрофічні, атрофічні і некротичні процеси в м'язовій тканині діафрагми в ділянці вогнепального поранення не мають ознак регенерації. В фіброзній тканині, безпосередньо навколо стороннього тіла і рановій зоні, ознаки регенерації теж відсутні. В той же час в судинах і пошкоджених тканинах виявлені ознаки хронічного запалення молодих колагенових волокон, ендотеліозиту, що може з часом активізуватися і ускладнитися загостренням, появою абсцесів і флегмонозним запаленням.

Вивчені особливості патоморфозу вогнепальних ран діафрагми дадуть можливість завчасно планувати обсяг хірургічної обробки ран у постраждалих та знизити ризик післяопераційних ускладнень.

#### Висновки

1. Особливістю патоморфозу вогнепальних ран діафрагми через одну добу після поранення є повна



Рис. 7. Вогнепальне наскрізне торакоабдомінальне поранення. Друга доба після поранення. Повна деструкція м'язих тканин діафрагми. Коагуляційний некроз і лізис рабдоміоцитів. Дилатація кровоносних судин. Безпрецедентне найменше дроблення м'язих тканин. Забарвлення гематоксилін-еозин. (x56).



Рис. 8. М'язова тканина діафрагми на другу добу після поранення. Рабдоміоцити повністю позбавлені ядер, поздовжньої і поперечної смугастості, частиною покриті чорно-коричневим пігментом – кіптявою. Деякі міоцити у вигляді напівпрозорих порожніх футлярів. Забарвлення гематоксилін-еозин (x400).

відсутність ознак репарації і регенерації, ознаки хронізації запального процесу в окремих вогнищах пошкодження та розповсюджені геморагії в зв'язку з пошкодженням мікроциркуляторного русла.

2. Гістологічно на другу добу після поранення з низькою кінетичною енергією вогнепального снаряда домінують ознаки альтерації тканин зі слабкими ознаками утилізації зруйнувань, з'являються ознаки хронізації запальних процесів. В ендомізії при збереженні його функціональних якостей та капілярних судин вже формуються вогнища майбутньої фібротизації.

3. Особливістю високоенергетичного вогнепального поранення є безпрецедентне дроблення м'язих тканин, багатоосколкове пошкодження діафрагми, відсутність навіть мінімальних ознак репарації та регенерації на другу добу після поранення.

4. На 3 добу після поранення дистрофічні, атрофічні і некротичні процеси в м'язовій тканині та фіброзній тканині діафрагми в ділянці вогнепального поранення не мають ознак регенерації. В той же час в судинах і



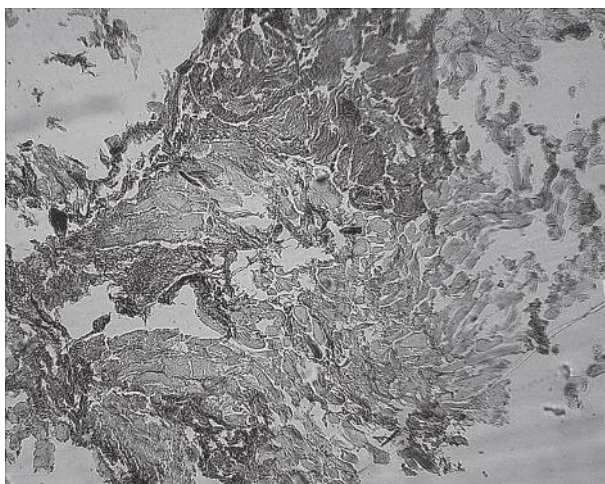


Рис. 9. Вогнепальне наскрізне торакоабдомінальне поранення. Друга доба після поранення. Порожнини на місці осколків, з нерівномірними потовщеними стінками з загиблих фіброзних і м'язових волокон, гомогенізованої загиблої фіброзної тканини. Нерівномірне руйнування м'яких тканин діафрагми. М'язові волокна фрагментовані з контрактурними змінами, позбавлені поперечної і поздовжньої смугастості і ядер, частиною стоншені, частиною лізовані. Забарвлення по Ван-Гізон (x80).

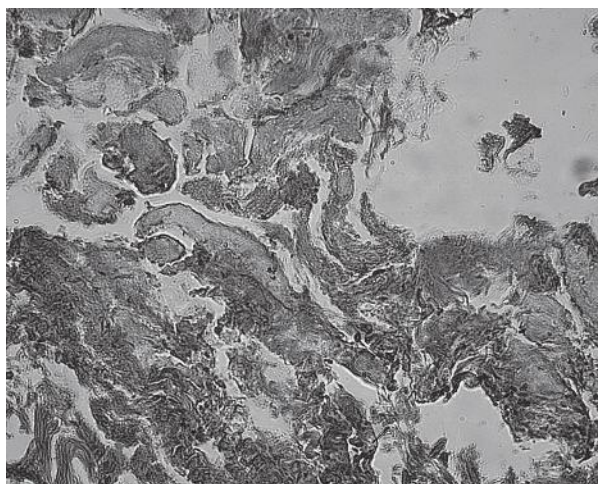


Рис. 10. Вогнепальне наскрізне торакоабдомінальне поранення. Друга доба після поранення. Безпрецедентне дроблення м'яких тканин, багатоосколкове пошкодження діафрагми, відсутність навіть мінімальних ознак репарації та регенерації на добу після поранення. Забарвлення Ван-Гізон (x400).

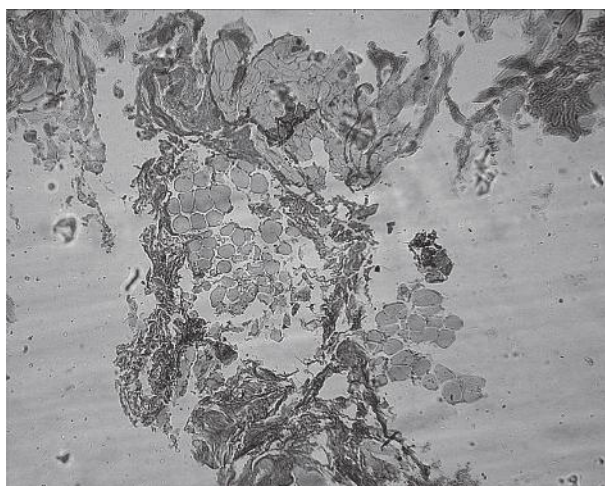


Рис. 11. Мультифокальне осколкове поранення діафрагми на 3 добу. Два опустілих осколкових ложа в оточуючих тканинах. Поширений коагуляційний некроз фіброзної і м'язової тканини без ознак репарації. Забарвлення Ван-Гізон (x100).

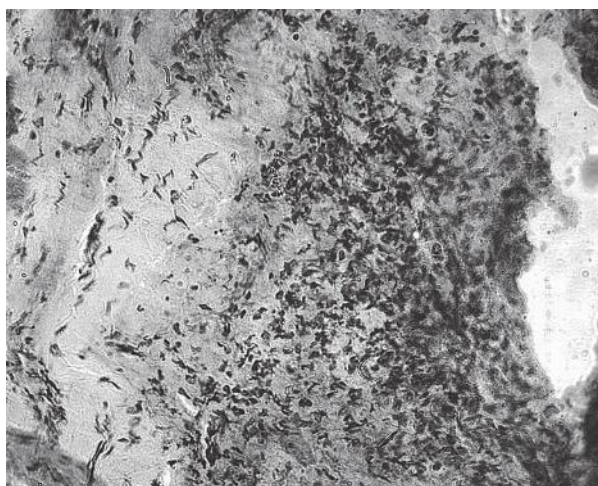


Рис. 12. Мультифокальне осколкове кульове поранення. Активна запальна реакція з хронізацією навколо осколкового ложа на 3 добу після поранення. М'які тканини діафрагми в стані коагуляційного некрозу, інфільтровані нейтрофільними гранулоцитами з домішкою імунокомпетентних клітин. Забарвлення гематоксилін-еозин (x400).

пошкоджених тканинах виявлені ознаки хронічного запалення молодих колагенових волокон, у вигляді енд- та періміозиту, що в майбутньому може активізуватися і ускладнитися пізнім запаленням.

5. Визначені мікроскопічні особливості тканин вогнепальних ран діафрагми, що отримані внаслідок застосування сучасної висококінетичної зброї, потребують розробки способів контролю хірургічної обробки вогнепальної рани з метою повноцінного видалення всіх некротичних та максимального збереження здо-

рових м'яких тканин для найшвидшого відновлення рухливої функції діафрагми та попередження розвитку гнійно-запальних післяопераційних ускладнень.

**Перспективи подальших досліджень.** Перспективним є поглиблене дослідження ультраструктурних змін, що виникають в кровоносних капілярах м'язів після вогнепального поранення. Це дозволить розробити і обґрунтувати застосування нових, більш ефективних методів лікування і реабілітації поранених з вогнепальними пораненнями діафрагми.

### Література

1. József Furák, Kalliopi Athanassiadi. Diaphragm and transdiaphragmatic injuries. Thorac Dis. 2019 Feb;11(2):152-7. DOI: 10.21037/jtd.2018.10.76 PMID: PMC6389556 PMID: 30906579
2. Ties JS, Peschman JR, Moreno A, Mathiason MA, Kallies KJ, Martin RF, et al. Evolution in the management of traumatic diaphragmatic injuries: a multicenter review. J Trauma Acute Care Surg. 2014 Apr;76(4):1024-8. DOI: 10.1097/TA.0000000000000140
3. Fair KA, Gordon NT, Barbosa RR, Rowell SE, Watters JM, Schreiber MA. Traumatic diaphragmatic injury in the American College of Surgeons National Trauma Data Bank: a new examination of a rare diagnosis. Am J Surg. 2015 May;209(5):864-8; discussion 868-9. DOI: 10.1016/j.amjsurg.2014.12.023. Epub 2015 Feb 21.
4. Shaposhnikov YuG, Maslov VI. Voenno-polevaya hirurgiya: uchebnik. M.: Medicina; 1995. s. 96-114. [in Russian].
5. Felichano DV, Mattoks KL, Mur EE. Travma: per. s angl. T. 1. M.: Izd. Panfilova, Binom; 2013. 520 s. [in Russian].
6. Kukushkin AV. Povrezhdeniya i gryzhi diafragmy. Diagnostika i hirurgicheskoe lechenie [avtoreferat]. SPb.; 2015. 38 s. [in Russian].

7. Florikyan AK. Hirurgiya povrezhdenij grudi (patofiziologiya, klinika, diagnostika, lechenie): izbrannye lektsii. Harkov: Osnova; 1998. 520 s. [in Russian].
8. Abaev YuK. Spravochnik hirurga. Rany i ranevaya infekciya. Rostov na Donu: Feniks; 2006. 427 s. [in Russian].
9. Belenkij VA, Negodujko VV, Mihajlusov RN. Analiz oshibok pri vypolnenii pervichnoj hirurgicheskoj obrabotki ognestrel'nyh ran myagkih tkanej. Hirurgiya Ukraini. 2015;1(53):7-13. [in Russian].
10. Gejnic AV, Tolstyh PI, Shin EF, Ahmedov BA, Kuleshov IYu. Novyj vzglyad na nekotorye aspekty patogeneza i metody lecheniya ognestrel'nyh ran. Lazernaya medicina. 2008;12(4):40-6. [in Russian].
11. Jeffery S. Challenges of treating military wounds. Nurs. Stand. 2011;26(45):63-8.
12. Mihajlusov RN. Diagnostika ta likuvannya vognepalnih ran m'yakih tkanin [disertaciya]. Harkiv: 2018. 63 s. [in Ukrainian].
13. Eliseev VG, Subbotin MYa, Afanasev Yul, Kotovskij EF. Osnovy gistologii i gistologicheskoy tehniki. M.: Medicina; 1967. 267 s. [in Russian].
14. Sarkisova DS, Petrova YuL. Mikroskopicheskaya tehnika. Rukovodstvo. M.: Medicina; 1996. 544 s. [in Russian].

### ПАТОМОРФОЗ ВОГНЕПАЛЬНИХ РАН ДІАФРАГМИ

**Хоменко І. П., Якимова Т. П., Шипілов С. А., Михайлузов Р. М., Негодуйко В. В.**

**Резюме.** Метою дослідження було вивчити особливості патоморфозу ран діафрагми внаслідок застосування сучасної вогнепальної зброї для подальшого впровадження нових способів хірургічного лікування на етапі надання спеціалізованої хірургічної допомоги.

При гістологічному дослідженні через 1-3 доби після поранення виявлені ознаки альтерації, що залежать від кінетичної енергії снаряду з відсутністю чітких ознак репарації та регенерації в фіброзній та м'язовій тканинах з ознаками хронізації запального процесу.

**Ключові слова:** патоморфоз, вогнепальні рани, поранення діафрагми.

### ПАТОМОРФОЗ ОГНЕСТРЕЛЬНИХ РАН ДИАФРАГМЫ

**Хоменко И. П., Якимова Т. П., Шипилов С. А., Михайлузов Р. М., Негодуйко В. В.**

**Резюме.** Целью исследования было изучить особенности патоморфоза ран диафрагмы вследствие применения современного огнестрельного оружия для дальнейшего внедрения новых способов хирургического лечения на этапе оказания специализированной хирургической помощи.

При гистологическом исследовании через 1-3 суток после ранения обнаружены признаки альтерации, зависящих от кинетической энергии снаряда с отсутствием четких признаков репарации и регенерации в фиброзной и мышечной тканях с признаками хронизации воспалительного процесса.

**Ключевые слова:** патоморфоз, огнестрельные раны, ранения диафрагмы.

### PATHOMORPHOSIS OF DIAPHRAGMATIC GUNSHOT WOUNDS

**Khomenko I. P., Yakimova T. P., Shypilov S. A., Mikhailusov R. M., Nehoduyko V. V.**

**Abstract.** Diaphragmatic damage is a potentially life-threatening condition for the victim, and delay in diagnosis and treatment significantly increases the mortality rate from this type of injury.

Microscopic examination of soft tissue of the diaphragm removed during surgical treatment of the wound will reveal peculiarities of pathomorphosis of distant tissues and will help to clarify the pathogenesis of the changes occurring and further development of more effective methods of treatment of diaphragmatic gunshot wounds.

**Object and methods.** Histological studies of biomaterial removed from wounds in 37 wounded patients after primary and repeated surgical treatment of wounds on 1, 2, 3 days after gunshot wounds were performed to study the pathomorphological changes of soft tissues arising after the gunshot wounds of the diaphragm.

The study examined the wound surface, the edges of the wound, the wound canal. Evaluated the state of muscle, fibrotic and connective tissue at the cell and tissue level. They noted the presence of altered changes and the degree of their severity.

**Results and discussion.** The peculiarity of the pathomorphism of the diaphragmatic gunshot wounds one day after the injury is the complete lack of signs of reparation and regeneration, signs of chronic inflammation in certain foci of damage and widespread hemorrhage due to damage to the microcirculatory bed.

Histologically, the second day after wounding with a low kinetic energy of a firearm, signs of alteration of tissues with weak signs of utilization of destruction dominate, signs of chronic inflammatory processes appear. In the endosomal zone, with retained its functional qualities and capillary vessels, the hearths of future fibroticisation are already formed. The peculiarity of high-energy firearms is the unprecedented fragmentation of soft tissues, multifragmental damage to the diaphragm, the absence of even minimal signs of repair and regeneration the second day after injury.

At day 3 after injury, degenerative, atrophic and necrotic processes in the muscle tissue and fibrous tissue of the diaphragm in the area of a gunshot wound have no signs of regeneration. At the same time, in vessels and damaged tissues, signs of chronic inflammation of young collagen fibers, endo- and perimiositis are found, which in the future may intensify and complicate exacerbation, the appearance of abscesses and phlegmonous inflammation.

**Conclusions.** The determined microscopic features of the tissues of the diaphragmatic gunshot wounds obtained as a result of the use of modern high-kinetic weapons require the development of controlled methods of surgical treatment of a gunshot wound with a view to the complete removal of all necrotic and maximal preservation of healthy soft tissues to maintain the mobile function of the diaphragm and prevent the development of purulent-inflammatory postoperative complications.

**Key words:** pathomorphosis, gunshot wounds, wounded diaphragm.

*Рецензент – проф. Старченко І. І.  
Стаття надійшла 07.06.2019 року*